



PESQUISA DE LEISHMANIOSE NO MUNICÍPIO DE CRUZ ALTA E ALTERNATIVAS NO MÉTODO DE DIAGNÓSTICO

Rúbia Schallenberger da Silva¹, Stéfani dos Santos Torres², Nídia Ledur Müller de Castro²,
Carolina Toniazzo Quaresma², Natalia Pegoraro Garlet², Patricia Wolkmer³

Palavras-chave: Zoonose. Protozoário. Diagnóstico. Assintomático.

1 INTRODUÇÃO

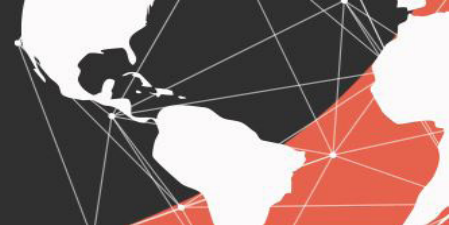A Leishmaniose visceral canina é causada pelo protozoário *Leishmania chagasi* e transmitida através do repasto sanguíneo de insetos vetores (BRASIL, 2006), é considerada uma zoonose severa de alta prevalência a nível mundial e endêmica no Brasil (SOLANO-GALLEGOS et al., 2009). Suas manifestações clínicas variam amplamente em consequência dos numerosos mecanismos patogênicos, imunológicos e dos diferentes órgãos afetados (BANETH et al., 2008). O período de incubação da doença no cão pode ser de três meses a vários anos, com média de três a sete meses e em humanos varia de dez dias a vinte e quatro meses, com média de dois a seis meses (SILVA, 2007). O cão é considerado o principal reservatório urbano da doença (BRASIL, 2006), pois pode desenvolver sinais clínicos, ou permanecer na forma oligossintomática ou assintomática (FONTES; SILVA, 2011). Com isso, o diagnóstico precoce da doença em cães com a forma assintomática é de extrema importância para a saúde pública e pode ser realizado a partir de exame direto, pela visualização do parasito através de biópsias ou punção aspirativa do baço, fígado, medula óssea e linfonodos para confecção de esfregaços corados por Giemsa ou panótico rápido, isolamento em meio de cultura ou inoculação em animais, detecção do DNA e/ou imunodiagnóstico pela detecção do antígeno do parasito ou anticorpos anti-*Leishmania* (LAURENTI et al., 2009; SUNDAR; RAI, 2002), além disso, a observação do parasita a partir de suabes de mucosa conjuntival também tem se mostrado um método diagnóstico eficaz (PEÑA et al., 2000).

Esse resumo tem como objetivo a discussão dos resultados finais do projeto após realização de investigação e levantamento da presença de leishmaniose canina na cidade de Cruz Alta. Além disso, analisa a eficácia da técnica do exame parasitológico em esfregaço feito a partir de suabe conjuntival comparando com esfregaço de ponta de orelha e/ou citologia aspirativa de linfonodos de cães, analisando a melhor forma para detecção.

¹ Bolsista PROBITI/FAPERGS/Unicruz. Discente do curso de Medicina Veterinária, da Universidade de Cruz Alta - Unicruz, Cruz Alta, Brasil. E-mail: ruschalle@gmail.com

² Discentes do curso de Medicina Veterinária, da Universidade de Cruz Alta - Unicruz, Cruz Alta, Brasil. E-mail: stefanistorres@hotmail.com; nidiamuller@hotmail.com; carolinaquaresma98@gmail.com; nataliapgarlet@hotmail.com

³ Docente da Universidade de Cruz Alta - Unicruz, Cruz Alta, Brasil. E-mail: pwolkmer@edu.com.br



2 METODOLOGIA

O experimento foi realizado no município de Cruz Alta no Rio Grande do Sul em parceria com Secretaria da Saúde do Rio Grande do Sul e grupos de proteção animal da cidade, em que serão analisados animais errantes, os quais foram recolhidos para doação responsável, além de animais do canil municipal. Esses animais são importantes sentinelas, pois estão mais susceptíveis a doença devido a potencial imunossupressão e maior exposição a insetos vetores.

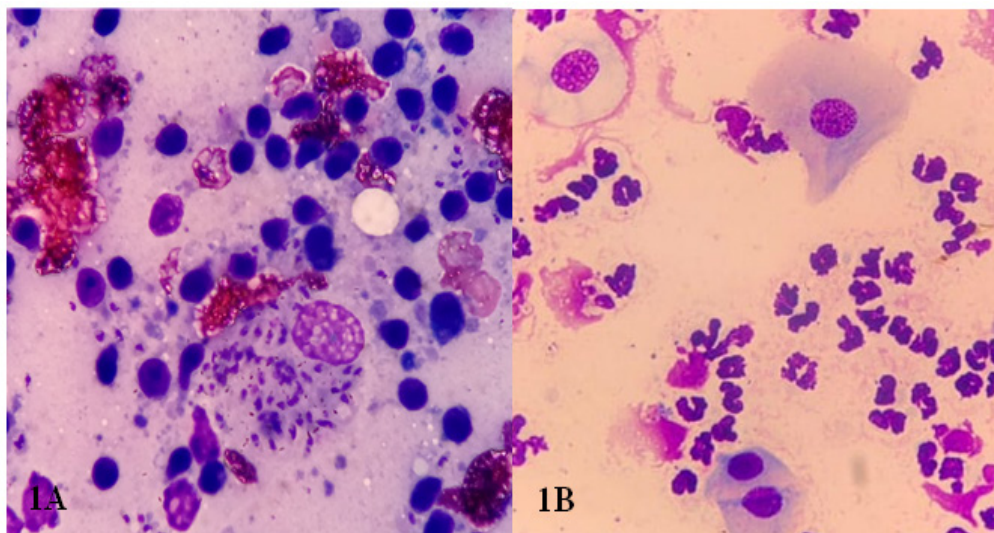
Foram avaliados cerca de 45 animais. Foi coletado sangue em tubos sem anticoagulante para posterior centrifugação e separação do soro. As amostras foram encaminhadas para Laboratório Oficial para realização de teste sorológico a partir de Elisa (*Enzyme-Linked Immunosorbent Assay*). Também foi coletado sangue de ponta de orelha para realização de esfregaço de sangue periférico, suabes de mucosa conjuntival, citologia aspirativa por agulha fina (CAAF) de linfonodos aumentados de volume e material para exame parasitológico. Além disso foram realizados palestras na Universidade de Cruz Alta abertas à comunidade para discussão e esclarecimento sobre a patologia, como também divulgação em mídias sociais ressaltando a importância e métodos de prevenção da mesma.

3 RESULTADOS E DISCUSSÕES

Apesar de não ser uma doença prioritária para o setor público e privado, a leishmaniose, desde o seu surgimento até os dias de hoje, tem se propagado de forma intensa devido às interferências nos ecossistemas e, por esse fato, encontra-se classificada como problema de saúde pública por ser uma zoonose (MARTINS, 2013). Segundo a Secretaria da Saúde do Estado do Rio Grande do Sul, no período de 2008 a 2017, foram confirmados 23 casos de leishmaniose visceral. Sendo que segundo Moraes (2017), no município de Santa Maria foram diagnosticados 17 animais positivos para a *Leishmania sp.* Com isso, efetuou-se o levantamento em bairros com animais errantes e do canil municipal de Cruz Alta que poderiam ser assintomáticos para a doença e importantes transmissores da mesma. Dos 45 animais, 6,6% (3/45) foram positivos para a Leishmaniose a partir da CAAF e exame parasitológico com visualização de formas amastigotas do protozoário (Figura 1A). Sendo que o exame parasitológico possui especificidade de aproximadamente 100% e a sensibilidade é em torno de 80% em cães sintomáticos (BRASIL, 2006; FONSECA, 2013). Nesses animais o uso de suabe de mucosa conjuntival não se demonstrou eficaz, pois não pode ser visualizadas estruturas compatíveis com o parasita na citologia (Figura 1B).



Figura 1A, 1B: Comparação entre métodos diagnósticos na visualização da *Leishmania spp* em canino positivo para Leishmaniose canina. Na figura 1A visualização de estruturas compatíveis com o protozoário no interior de monócito a partir de citologia aspirativa por agulha fina (CAAF). Na figura 1B não visualização do protozoário a partir de citologia por suabe de mucosa conjuntival

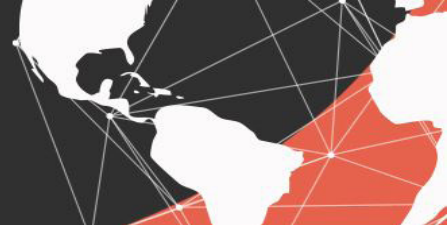

Fonte: Autor, 2019

Além disso, foram realizados testes sorológicos rápidos (*Snap Tests*) e ELISA com resultados positivos. Sendo que o método de ensaio imunoenzimático (ELISA) é considerado o teste oficial para diagnóstico da leishmaniose e utilizado para triagem de casos positivos (MOURA et al., 1999), já que o diagnóstico de leishmaniose em regiões endêmicas é realizado por testes sorológicos (POCAI et al., 1998). Importante ressaltar que os três caninos não eram provenientes de Cruz Alta, não sendo considerado casos autóctones. Os outros 93,4% (42/45) caninos residentes na cidade foram considerados negativos de acordo com o ELISA. As palestras realizadas na Universidade foram abertas à comunidade e Médicos Veterinários com o objetivo de discussão sobre pontos importantes da doença, como também formas de diagnóstico e prevenção. A divulgação sobre a doença em mídias sociais em rádios locais serviu de alerta a comunidade sobre a existência dessa patologia que possui caráter zoonótico e que se aproxima cada vez mais de Cruz Alta, de acordo com diagnósticos realizados em cidades vizinhas.

4 CONCLUSÃO

Com isso, conclui-se que a leishmaniose é uma zoonose que atualmente possui elevada incidência, sendo necessário estudos acerca de métodos diagnósticos precoces para realização de um bom controle e regressão nos números de casos positivos para a patologia. O levantamento de animais considerados errantes no município de Cruz Alta obteve resultados negativos para a leishmaniose a partir de teste sorológico, no entanto, estudos devem continuar sendo realizados. O uso de suabe de mucosa conjuntival não demonstrou-se um método diagnóstico eficaz na



visualização do parasita, considerando a citologia aspirativa de linfonodos um método com maior efetividade no diagnóstico dessa patologia.

REFERÊNCIAS

MOURA, S. et al. Diagnóstico de leishmaniose canina na área urbana do município de Cuiabá, estado de Mato Grosso, Brasil. **Brazilian Journal of Veterinary Research and Animal Science**, 123-126. 1999

BANETH, G. S. Chemotherapy of canine leishmaniasis. **Veterinary Parasitology**, 315-324. 2008

BRASIL. Ministério da Saúde. Manual de vigilância e controle da Leishmaniose Visceral Americana do Estado de São Paulo . Normas e manuais técnicos. Brasília: Ministério da Saúde , 106. 2006

FONSECA, A. Leishmaniose visceral: raça canina e perfil lipídico. *Doctoral dissertation, Universidade de São Paulo*. 2013

FONTES, S. S. Leishmaniose visceral canina. Anais III SIMPAC, Viçosa - MG, 285-290. 2011

LAURENTI, M. Correlação entre o diagnóstico parasitológico e sorológico na leishmaniose visceral americana canina. **Bepa** , 13-23. 2009

MARTINS, G., & LIMA, M. Leishmaniose: do diagnóstico ao tratamento. **Enciclopédia biosfera - Centro Científico Conhecer**. 2013

MORAES, B. Casuística de Leishmaniose no HVU-UFSM de agosto de 2016 a outubro de 2017. 2017

PEÑA, M., ROURA, X., DAVIDSON, M. (35-41). Ocular and periocular manifestations of leishmaniasis in dogs: 105 cases (1993-1998). **Vet. Ophthalmol**, 2000.

POCAI, E. A., al, e. Leishmaniose visceral (calazar). Cinco casos de cães de Santa Maria Rio Grande do Sul, Brasil. **Revista Ciência Rural**. 1998

SUNDAR S., RAI M. Laboratory Diagnosis of Visceral Leishmaniasis. **Clin Diagn Lab Immunol.**, 951-958. 2002

SILVA, F. Patologia e patogênese da leishmaniose visceral canina. **Revista trópica Ciências Agrárias e Biológicas**. 2007

SOLANO-GALLEGO, L., KOUTINAS, A., MIRÓ, G., al., e. Directions for the diagnosis, clinical staging, treatment and prevention of canine leishmaniasis. **Veterinary Parasitology**, 1-18. 2009